

THE AESTHETIC UPPER ARM:
ON THE ANATOMY AND CLASSIFICATION OF THE LIPODYSMORPHIC UPPER ARM

Der ästhetische Oberarm: Zur Anatomie und Klassifikation des lipodysmorphen Oberarmes

MATTHIAS SANDHOFER¹, PATRICK SCHAUER², FRIEDRICH ANDERHUBER³

SCHLÜSSELWÖRTER:

Lipödem, bariatrische Atrophie, Brachioplastik, Fascia brachialis, Retinacula cutis, Fettkompartimente

ZUSAMMENFASSUNG:

1. Die Muskelatrophie führt über die Fascia brachialis und Retinacula cutis zu einem massiven Durchhängen des Oberarmes. 2. Das posteriore tiefe Fettkompartiment hängt zusammen mit der Fascia brachialis über der Triceps-Muskulatur durch. 3. Die Lipödemmanifestation wird viel zu wenig in die Therapieplanung des Oberarmes mit einbezogen. 4. Die anatomischen Strukturen entscheiden über die therapeutischen Optionen.

KEY WORDS:

lipedema, bariatric atrophy, brachioplasty, fascia brachialis, retinacula cutis, fat compartments

SUMMARY:

1. The muscular atrophy leads across the Fascia brachialis and retinacula cutis to substantial sagging of the upper arm. 2. The posterior deep fat compartment sags together with the Fascia brachialis over the triceps muscle. 3. The lipedema manifestation is often ignored when planing surgery of the upper arm. 4. The anatomical structures are important the therapeutic options.

EINLEITUNG

Für Frauen mit idealer Körperkontur und Körpergewicht ist es oft unmöglich eine ästhetische Definition der Arme zu erzielen. Unerreichbar ist dieses Ziel auch für viele Patienten mit Übergewicht, mit radikalen wiederholten Gewichtsabnahmen und vor allem für Patienten mit einem sogenannten Lipödem. Gerade bei diesen schicksalhaft dysmorphen Patienten ist in einem Großteil der Fälle mit einer exzessiven Fettzellhyperplasia (und Schlaffheit) der Oberarme zu rechnen!

Neben der genetisch bedingten Dysmorphie ist es vor allem der Alterungsvorgang und die hängemattenartige Atrophie der betroffenen Faszien-systeme, die die kutan-subkutanen Strukturen der Oberarme erschlaffen lassen. UV-Schädigung der Cutis und vor allem aber die Inaktivitätsatrophie der Arm- und Schultergürtelmuskulatur sind wesentliche Faktoren der ästhetischen Oberarmprobleme. Mit einzubeziehen in die Ätiologie wären auch noch die Wechselbeziehungen der subkutanen Faszien (Fascia brachialis), der Bindegewebsretinakula und der in diese eingebetteten Fettgewebsmengen.

ANATOMIE

Die Studien wurden am Anatomischen Institut für Anatomie der Medizinischen Universität Graz durchgeführt. Es wurden 7 Arme mit dysmorphem und normalem Aussehen von weiblichen Patienten im Alter von 53 bis 74 Jahren präpariert, wobei bei drei Oberarmen eine Fettabsaugung vorgenommen wurde. An den Präparaten wurde eine Tumeszierung mit H₂O (3 Liter pro Arm) vor dem Absaugen durchgeführt. Die Liposuktion erfolgte wie beim lebenden Patienten mit dem Micro Aire System, es wurden pro Arm 250 bis 600 ml (Lipödem) zur Darstellung der Bindegewebsstrukturen abgesaugt. Die Sektion erfolgte an den proximalen Unterarmen und gesamten Oberarmen inklusive der am Humerus ansetzenden Schultermuskeln schichtweise.

Huijing et al 2003 [1] haben gezeigt, dass ungefähr 70% der Muskeldynamik über Sehnen und Knochen in den direkten Bewegungsablauf und erstaunlicherweise 30% in das umliegende Bindegewebe transformiert werden. Dieses Faktum allein unterstreicht die Wichtigkeit der Muskelatrophie in der Genese der erschlaffenden Oberarme.

Es gibt mehrere Stützsysteme, welche die Haut, die Muskulatur und das Fett am Oberarm festhalten und dadurch eine jugendliche Kontur der oberen Extremität bewirken [2, 3, 4].

Vorerst das Faszien-system des Schultergürtels und der Fascia brachialis, welches das subkutane Fettgewebe des Armes, und somit die Haut, von der Axilla bis zum Ellbogen [5, 6] mit ihren Retinakula fixiert. Mit zunehmendem Alter verlieren Haut und Subcutis allmählich ihre Elastizität und führen dadurch zu

1. Dr. Matthias Sandhofer, FA. für Dermatologie, A-4020 Linz, Starhembergstr. 12, www.sandhofer.at
2. Dr. Patrick Schauer, FA. für Dermatologie, D-94032 Passau, Bahnhofstr. 8, www.hautarzt-passau.com
3. Univ. Prof. Dr. Friedrich Anderhuber, FA. für Anatomie, A-8010 Graz, Harrachstr. 21

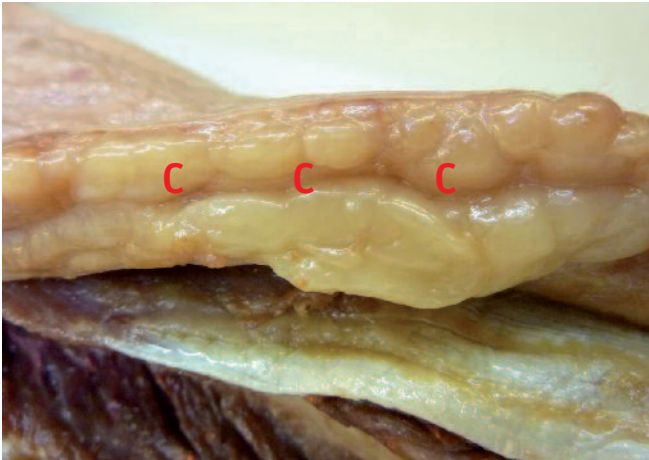


Abb. 1: Bei einem normalstrukturierten Oberarm (N) fand sich lateral eine moderate Zweischichtigkeit des Fettkörpers mit einer klar definierten Camperschen Faszie (C).

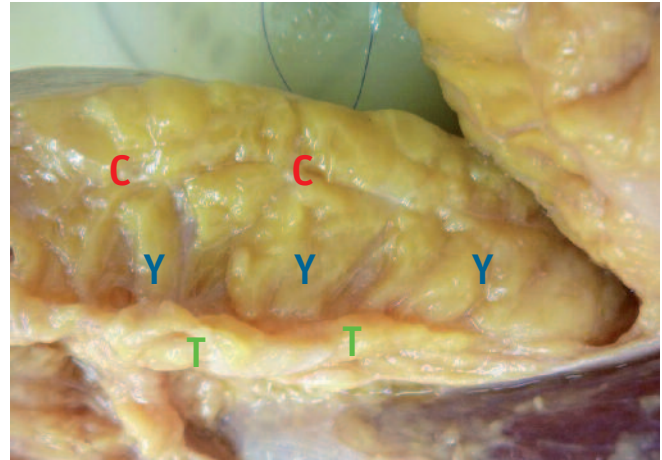


Abb. 2: Bei einem Lipödem-Präparat fand sich posterolateral eine enorme Fettschicht mit regulärer subdermaler Camperscher Faszie (C), einer dicken Zwischenfettschicht (Y) und eine der Faszia brachialis tief aufsitzende Fettschicht (T).

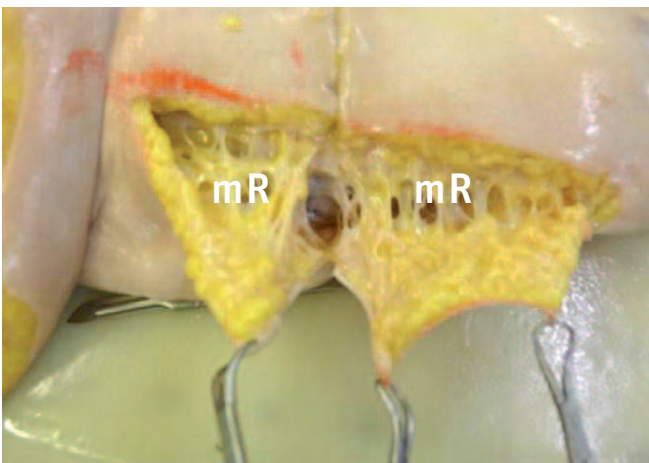


Abb. 3: Nach Absaugung eines regulären medialen Oberarmes konnten wir die restierenden Retinakula cutis (mR) verifizieren. (*Präparation durch Absaugung).

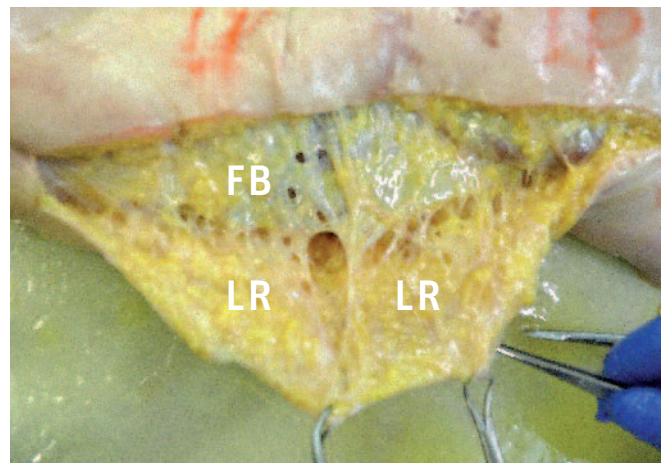


Abb. 4: Eine wesentlich dichtere Anordnung der Retinakula (LR) konnten wir posterolateral darstellen. Posterior sieht man auch ein Durchhängen der Fascia brachialis (FB). (*Präparation durch Absaugung)

ästhetischen Armdeformitäten, wengleich auch der Verlust von Fett dazu beiträgt! In der Vergangenheit wurde dieser Prozess als primäre Ursache für die Ptosis der Oberarme angesehen.

Eine zweite und vielleicht wichtigere Unterstützung bekommen die Weichteile der Oberarme durch fasziale Verbindungen von den Schultergürtelmuskeln. Die Fascia brachialis erhält strangförmigen Support von den Muskelfaszien des M. pectoralis major, M. deltoideus und M. latissimus dorsi [5]. Diese fasziale Unterstützung des Schultergürtels findet seine Ansatzpunkte medial und besonders lateral an den intermuskulären Fasziensträngen, welche am Periost des Humerus ansetzen (IF). Die Fascia brachialis ist auch im posterolateralen Bereich in Analogie zur Fascia lata des Oberschenkels wesentlich stärker ausgeprägt. Lateral sind auch die Retinakula cutis dichter und dynamischer als medial, was auch für die geringere Verschiebbarkeit der gesamten lateralen Oberarm-Cutis verantwortlich ist.

Der posterolaterale Fettkörper hat sowohl eine ausgeprägte Campersche Zwischenfaszie und dazu noch einen dritten Fettkörper, der auf der Muskelsehne des M. triceps brachii gleitet [7]! Hier spielt die Atrophie des Musculus triceps brachii, das Durchhängen der Fascia brachialis, die Atrophie des tricipitalen Fettkörpers mit Medialverlagerung der fixierenden lateralen Retinakula die entscheidenden Rolle in der Oberarmptose. Die Muskeldynamik wird über das Epimysium via Retinakula in die Fascia brachialis, und von dort über die Retinakula cutis und Zwischenfaszien in die Dermis übertragen.

Im Gegensatz zur F. brachialis im Bizepsbereich ist in der posterolateralen Region die anatomisch, mechanische Interaktion zwischen Muskulatur und Haut durch die Faszien- und Retinaculastruktur stärker ausgeprägt. Der Alterungsprozess wird somit in dieser Region stärker wirksam.

Wesentlich ist auch die Dynamik der intermuskulären Faszienstränge zwischen Bizeps und Trizeps ausgeprägt, welche

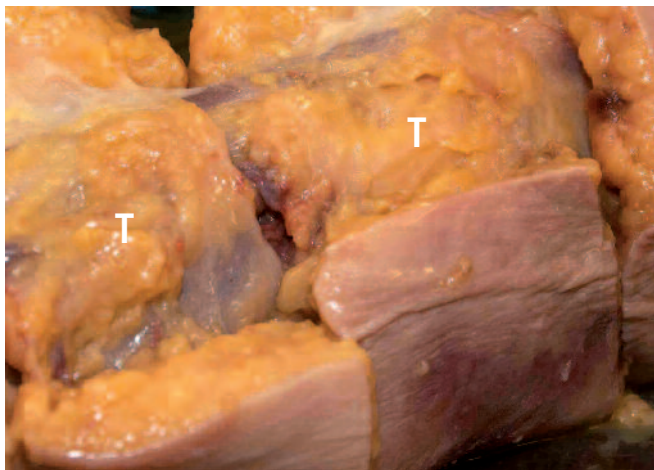


Abb. 5: Bei der schichtweisen Präparation konnten wir posterior die dritte tricipitale Fettschicht (T) an der Faszia brachialis verifizieren.

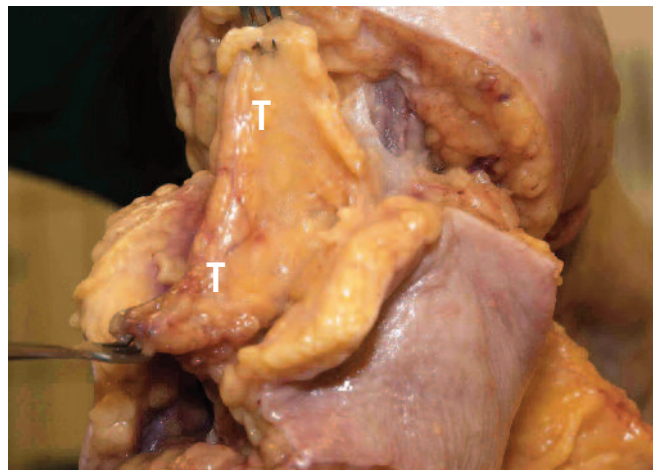


Abb. 6: Dieser „Tricepsfettkörper“ (T) lässt sich zusammen mit der Faszia brachialis von der Muskulatur abheben. Es bestehen posterior keine Muskeladhäsionen.

auch im Alter erschlaffen. Erschlaffende und atrophisierende Muskeln und deren Faszien potenzieren somit auch das Durchhängen der subkutanen Strukturen. Zu beachten sind noch die dermale und epidermale Atrophie als Folge von UV-Exposition und bestimmten intrinsischen Faktoren (z.B. Hormontherapie, Genetik).

Zur Sicherheit der chirurgischen Techniken muss man die Topographie der Blut- und Lymphgefäße aber auch der Nervenstränge des Armes mitberücksichtigen. Selten, aber doch wird der Nervus cutaneus antebrachii verletzt. Er ist v.a. bei Exzisionstechniken des Sulcus brachialis gefährdet. Auch lymphologische Komplikationen treten eher bei der Irritation der Hauptkollektoren im Sulcus brachialis auf [8, 9].

ERSCHEINUNGSBILD UND KLASSIFIKATION

Die Schlaffheit und der Fettgehalt der Subkutis sind die Hauptakteure des dysmorphen Oberarmes. Mitbestimmend sind wei-

ters der Trainingszustand des muskuloskelettären Systems. Unabhängig davon gibt es das bis heute wenig beachtete Lipödem, bei dem meist ein Exzess an Fett, verbunden mit Druckschmerzhaftigkeit und Spontanhämatomneigung besteht [10]. Es handelt sich um eine Fettgewebshyperplasie, wobei sowohl die Oberarme in ihrer gesamten Circumferenz als auch oft die Unterarme komplett von einer mehrschichtigen Fettgewebssammlung gekennzeichnet sind. Um alle dysmorphen Patienten exakt klassifizieren zu können, sind diese beiden Erscheinungsbilder in die Klassifikation mit zu implementieren (L – Lipödem, B – Baritrisch, N – Normalpatient).

Dieser Zustand ist weder durch Diät noch durch körperliches Training beeinflussbar. Eine weitere Sonderstellung nehmen die hängenden Oberarme (bat wings) bei bariatrischen Patienten ein, bei exzessiver Ptose bestehen v.a. fettarme Hautüberschüsse. Auch hier kann die Muskelarbeit (Training) das Bild nicht beeinflussen. Gerade dieses Patientengut hat die früher

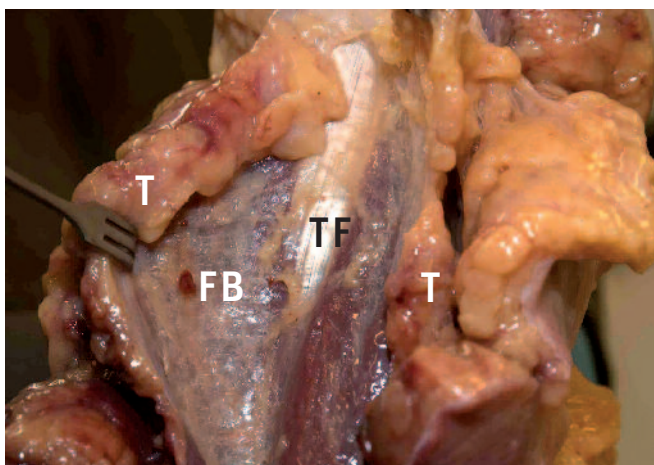


Abb. 7: Nach Durchtrennung der Faszia brachialis (FB) und des darüberliegenden Fettkörpers (T) wird die Tricepsmuskelfaszie (TF) sichtbar.

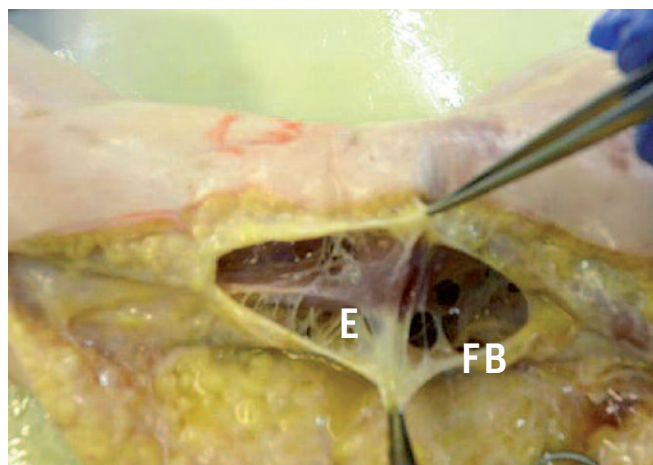


Abb. 8: Posteromedial sind Verschränkungen der Faszia brachialis (FB) mit dem Epimysium (E) des Musculus triceps sichtbar. (*Präparation durch Absaugung)

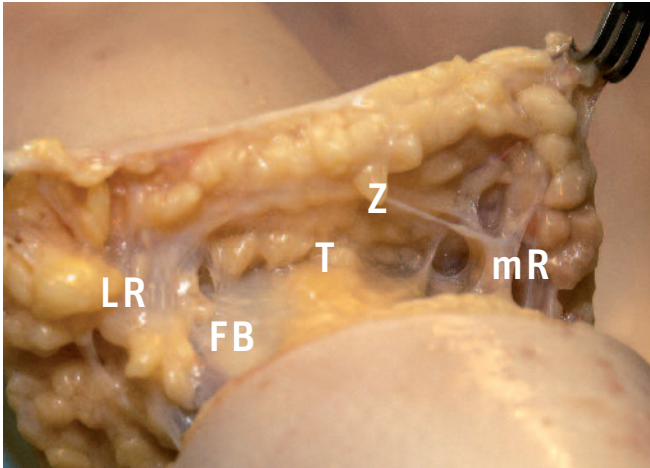


Abb. 9: Abgesaugter Oberarm, Schnittebene im distalen Drittel, Blickwinkel nach proximal: Tunnelartige Darstellung des tiefen Tricepsfettkörpers (T) mit basaler Fascia brachialis (FB) und dachartiger Zwischenfaszie (Z), lateral dichte, derbe Retinakula (LR), medial solitär schmal bandförmige Retinakula (mR). (*Präparation durch Absaugung) (siehe auch Bild 3+4 aus einem anderen Blickwinkel)

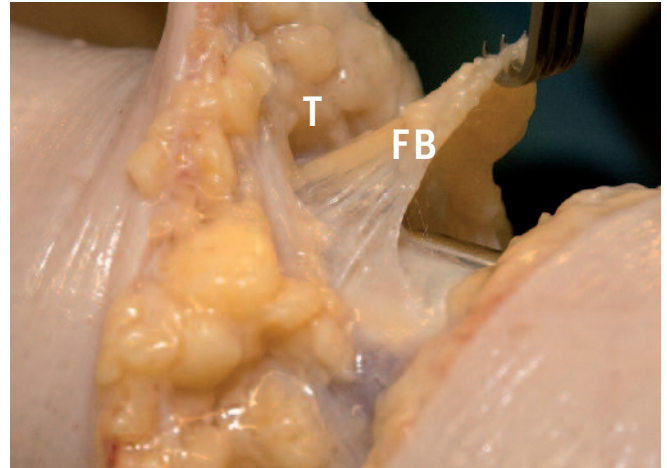


Abb. 10: In der Seitenansicht der vorigen Präparation (Bild 9) konnten wir das Durchhängen der Fascia brachialis (FB) darstellen, darüber wieder der tunnelartig dargestellte Tricepsfettkörper (T). (*Präparation durch Absaugung)

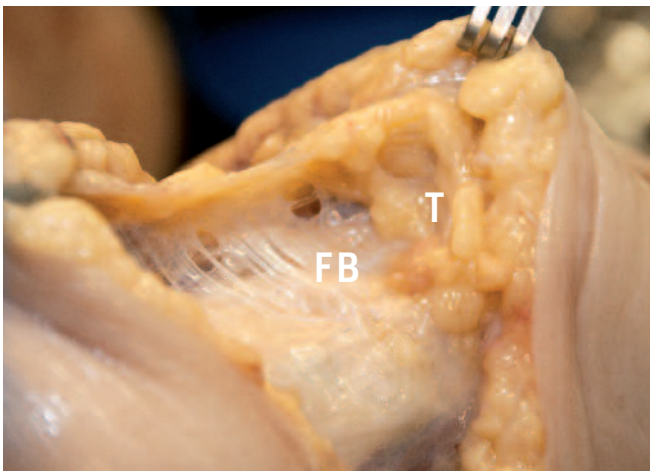


Abb. 11: Dieselbe Präparation mit Blick in Richtung Olekranon (nach distal), wobei auch hier das Durchhängephänomen der Fascia brachialis (FB) feststellbar ist, darüber auch der dritte Fettkörper (T) deutlich darstellbar. (*Präparation durch Absaugung)

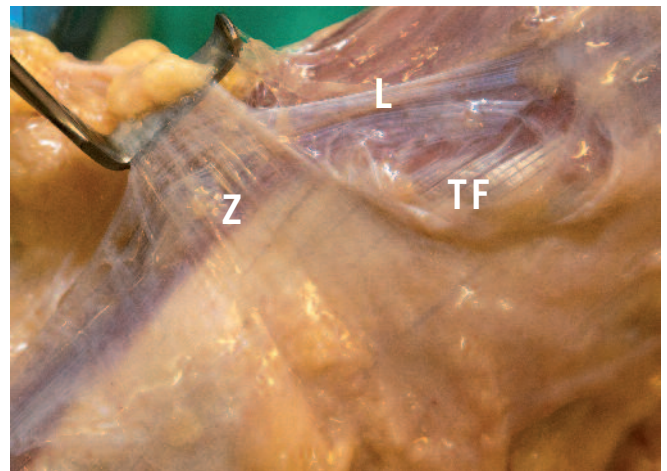


Abb. 12: Nach Abtragung der Fettkörper sieht man sowohl die longitudinalen als auch die zirkulären Fasern (Z) der Fascia brachialis über der Triceps Muskelfaszie (TF). (*Präparation durch Absaugung)

selten durchgeführte Brachioplastik zu einem häufigen Ereignis werden lassen.

Unabhängig von der klinischen Diagnose ist die Beurteilung der Ptose, das Ausmaß der Fettdepots aber auch der Muskelzustand zu beurteilen. Zur Bestimmung der Ptose ist für uns der ausgehende Messpunkt der Sulcus bicipitalis medialis, 7 cm von der tiefsten Depression der vorderen Achselgrube: Wobei je nach Durchhängung – Grad 2: 3–5 cm, Grad 3: 5–10 cm und Grad 4 über 10 cm gemessen werden. Weiters ist der Fettgehalt der Oberarmstrukturen zu beurteilen: 1 Fettüberschuss, 2 normal, 3 moderat atroph, 4 schwer atroph. Die Muskulatur wird als hypertroph (1), normal (2), moderat atroph (3) und

TAB. 1:

Klinik	Normal (N)	Lipödem (L)	Bariatrisch (B)
--------	------------	-------------	-----------------

TAB. 2:

Grad (Ptose, Atrophie)	Haut	Fett	Muskel
1	normal	Überschuss	hypertroph
2	mäßig	normal	normal
3	mittelschwer	mäßiger Schwund	mäßiger Schwund
4	schwer	massiver Verlust	massive Atrophie

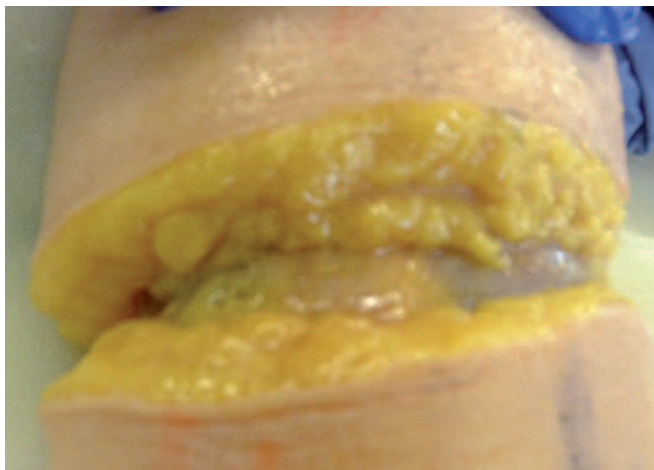


Abb. 13: Bei einem Lipödempräparat zeigt sich auch die Dreischichtigkeit des Fettes am ulnaren Unterarm.

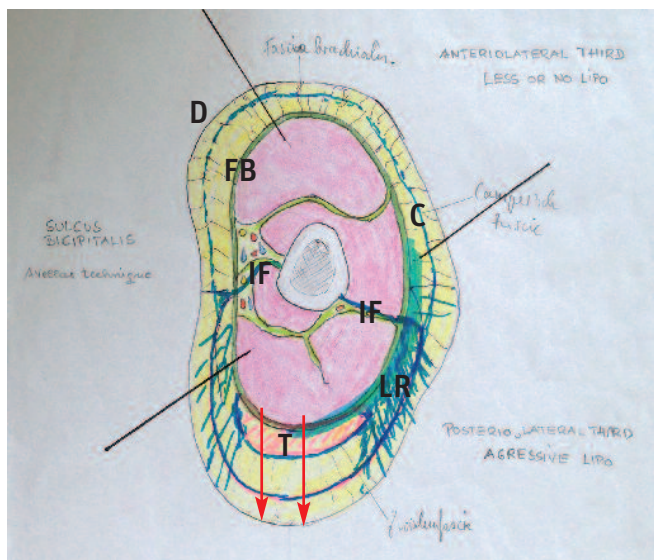


Abb. 14: Auf Grund der von uns durchgeführten Präparationen konnten wir die Dynamik des durchhängenden Oberarmes charakterisieren. Im Vordergrund steht die Muskelatrophie, das Durchhängen der Fascia brachialis (FB) mit ihren vor allem lateral positionierten Retinakula cutis (LR). Auch der über dem „Musculus Triceps“ positionierte Fettkörper (T) ist von diesem Durchhängenphänomen betroffen.

Campersche Fascie (C)
 Intermuskuläre Fascienstränge (IF)
 Dermis (D)
 Ptose ↓

schwer atroph (4) gewertet. Mitaufzunehmen in die Klassifikation sind das klinische Bild des Lipödems (L), die bariatrische Anamnese (B) und die Normalpatienten (N). Seltene Lipomatosen wie das Lannois- Bensaude Syndrom etc. sind extra anzuführen!

Die Klassifikation und präoperative Markierung soll in neunziggradiger Abduktionshaltung im Schulter – und Ellbogengelenk vorgenommen werden.

DISKUSSION

Die Behandlung des Oberarmes hängt in erster Linie von der Diagnose und in weiterer Folge von den anatomischen Zielstrukturen ab. Bis dato wurde das Lipödem in diesem Zusammenhang in der Literatur kaum beachtet, es hat jedoch wegen der Häufigkeit (5–10% der weiblichen Bevölkerung) eine enorme Wichtigkeit [10]. Mit zu betrachten sind auch noch bariatrische Krankheitsbilder sowie die äußerst seltenen krankhaften Lipodysmorphien (M. Derkum etc.), letztere sind in der Klassifikation nicht berücksichtigt. Ganz entscheidend ist die Definition der zu behandelnden anatomischen Struktur. Sollte es sich nur um eine Hypertrophie des Fettgewebes handeln ist die Liposuktion die Therapie der Wahl [10]. Bei moderater oder schwerer Ptose sind thermische Verfahren wie Laserlipolyse (LLL) und radiofrequenzassistierte Liposuktion (RFAL) in Betracht zu ziehen. Während die interstitielle Laserbehandlung unspezifisch thermisch ihre Wirkung entfaltet, kommt es bei der RAFL Behandlung (Invasix) zu einer spezifischen Straffung der Bindegewebsstrukturen [8, 12, 13]. Anwendungsspezifisch sind vor allem tiefe Schichten posterior und posteriolateral zu adressieren. Dies bezieht sich vor allem auf Patienten mit Ptose. Hierbei sollte man auch mit der Absaugung sehr zurückhaltend sein und eventuell eine zweite Sitzung ins Auge fassen. Zur Straffung der oberflächlich dermalen Strukturen sollten bipolare RF Verfahren wie z.B. FaceTite oder INTRAcel Verfahren straffend zur Anwendung kommen.

Ganz wesentlich erscheint uns bei Lipödem Patienten die Anwendung der lymphologischen Liposkulptur nach Cornely [10] mit vibrierenden Kanülen und tangentialer Saugrichtung in Tumeszenz Lokalanästhesie. Besonders sollten die Hauptkollektoren im Sulcus brachialis geschont werden. Die Brachioplastik mit allen ihren Nebenwirkungen erscheint uns bei den meisten Oberarmdysmorphien verzichtbar zu sein, Ausnahme schwere bariatrische Oberarme mit exzessiver Ptose und Fetthypertrophie [9].

Die anatomischen und klinischen Studien sind für uns ein idealer Ausgangspunkt für weitere therapeutische Optionen.

Korrespondenzadresse:

Dr. Matthias Sandhofer
 FA. für Dermatologie
 Starhembergstraße 12
 A-4020 Linz
 dr.matthias@sandhofer.at
 www.sandhofer.at

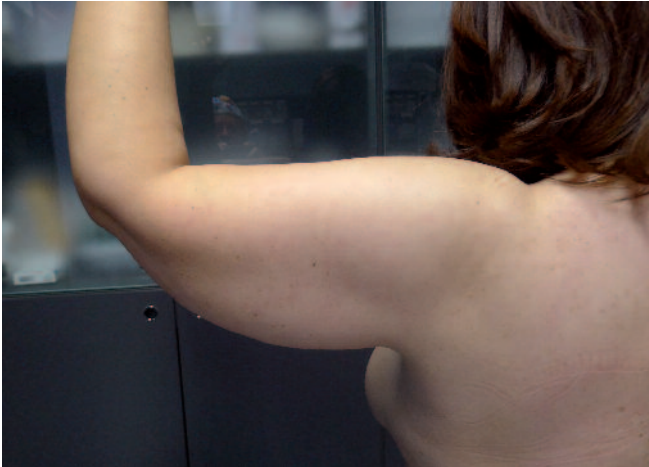

Abb. 15: Oberarm einer Lipödem Patientin. Klassifikation: L, 3-1-3

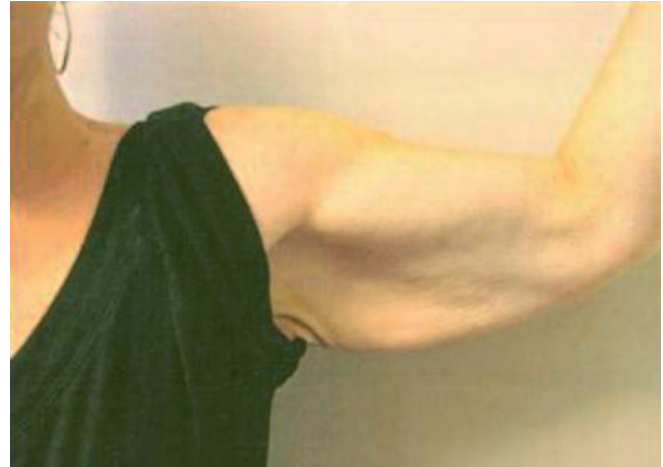

Abb. 16: Bariatrischer Oberarm nach Gewichtsverlust von 90 kg! Massive Ptose auch durch Muskelkräftigung nicht kompensierbar. Klassifikation: B, 4-4-1

Literatur

1. Yucesoy CA, Koopman BH, Baan GC, Grootenboer HJ, Huijijng PA (2003). Extramuscular myofascial force transmission: experiments and finite element modeling. Arch Physiol Biochem 111: 377-88.
2. Hafferl A: Lehrbuch der topographischen Anatomie, 1969.
3. Pernkopf: Anatomie 2.Band, 1963.
4. Anderhuber et al: Waldeyer Anatomie des Menschen 19. Auflage, 2012.
5. Stecco A, Macchi V, Masiero S, Porzionato A, Tiengo C, Stecco C, Delmas V, De Caro R (2009) Pectoral and femoral fasciae: common aspects and regional specializations. Surg Radiol Anat 31: 35-42.
6. Stecco C, Macchi V, Porzionato A, Duparc F, De Caro R (2011) The fascia: the forgotten structure: Ital J Anat Embryol 116:127-38.
7. Avelar MJ (2002). Abdominoplasty. Without panniculus undermining and resection. Editora hipocrates, Sao Paulo.
8. DiBernardo B Reyes J (2009) Evaluation of skin tightening after laser-assisted liposuction. Aesthetic Surg J 29: 400-407.
9. Nguyen AT, Rohrich RJ. (2010) Liposuction-assisted posterior brachioplasty. Plast Reconstr Surg 126: 1365-69.
10. Cornely ME (2010) Lipohyperplasia dolorosa versus lymphedema. Hautarzt 61: 873-879.
11. El Kathib H (2007) Classification of brachial ptosis: strategy for treatment. Plast Reconstr Surg 119:1337-1342.
12. Lockwood T (1995) Brachioplasty with superficial fascial system-suspension. Plast Reconstr Surg 96: 912-920.
13. Duncan DI (2012): Improving Outcomes in Upper Arm Liposuction: Adding Radiofrequency-Assisted Liposuction to Induce Skin Contraction; Aesth Surg J 32: 84-95
14. Lillis PJ (1999) Liposuction of the arms. Dermatol Clin 17: 783-797.
15. Sandhofer M, Schauer P et al (2010) Sicherheits- und Machbarkeitsstudie einer neuen radiofrequenzassistierten Fettabsaugungstechnik; J Ästhet Chir 3: 196-204.
16. Sandhofer M et al (2002): Laserlipolyse und Liposkulptur. Mag Ästhet Chir 3: 20-26
17. Klein JA (1990) Tumescent technique for regional anesthesia permits lidocaine doses of 35 mg/kg for liposuction. J Dermatol Surg Oncol 16: 248-263.

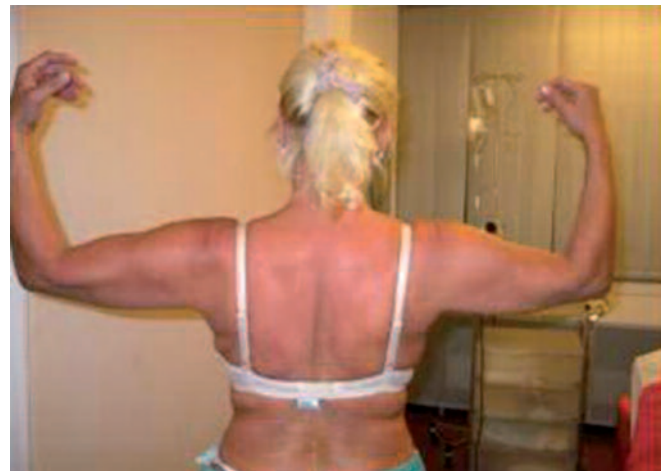

Abb. 17: Normal Patient mit mäßiger Ptose, normalem Fettgehalt und gutem Muskelprofil. Klassifikation: N, 2-2-1

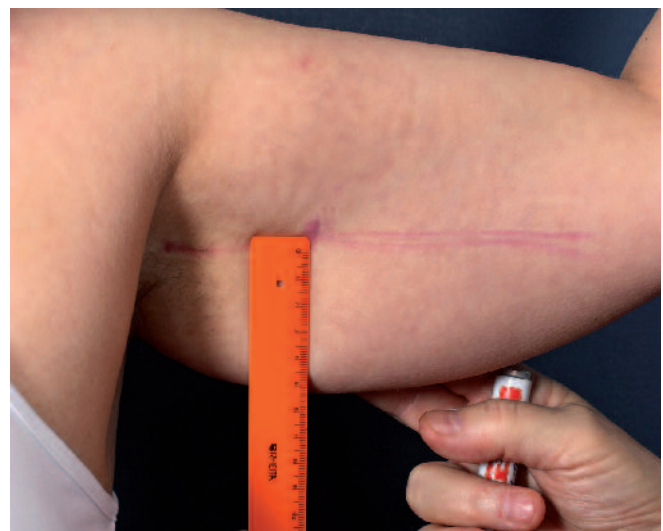

Abb. 18: Markierung + Ptosebestimmung eines Lipödem Oberarmes. Klassifikation: L, 3-1-3